

هیستروسکوپی

HYSTEROSCOPY

دکتر دبیر اشرافی*

Norment را اختراع نمود، که در انتها دارای یکبالون بود و امکان پر کردن آن با محلول نمک وجود داشت. دید داخل رحمی با این وسیله خوب بود ولی بسبب وجود بالون امکان انجام عمل بیوپسی از راه آن مواجه با اشکال میگردید. آغاز استفاده از روش هیستروسکوپی مدرن از حدود سال ۱۹۷۰ مییابد، یعنی وقتی Edstrom و Fernstrom^۶ تکنیک جدیدی برای انجام این عمل با استفاده از محلول دکستران ۳۰٪ ابداع نمودند. دکستران ۳۰٪ یک محلول غلیظ با وزن ملکولی زیاد است که میتواند هم مشکل باز کردن رحم را حل کند و هم دید خوب و شفاف برای مشاهده عضو مربوطه فراهم سازد. سپس، سایر ترکیبات بازکننده رحم نیز بطور موفقیت آمیزی بررسی گردیدند. در سال ۱۹۷۱، تغییراتی در نحوه کاربرد گاز CO₂ بوسیله محقق بنام Lindemann^۷ پیشنهاد گردید. سایر محققین نیز در مورد استفاده از گاز CO₂، بعنوان وسیله‌ای برای باز کردن رحم، گزارش‌های علمی منتشر ساختند. امکان اندازه‌گیری دقیق سرعت جریان (flow)، فشار (pressure) و مقدار گاز CO₂ بکاررفته (volume)، بوسیله دستگاه الکترونیکی سبب شده تا کاربرد گاز CO₂ به روشی بی‌خطر بدل گردد. Quinones^۸، متدی را برای استفاده از محلول قندی

یکی از اعضای که بررسی آن مطمح نظر قاطبه متخصصین زنان مییاشد رحم و حفره داخلی آن است. Pantaleoni^۱ در سال ۱۸۶۱، اولین کسی بود که بر روی یک زن بیمار، هیستروسکوپی انجام داد. بیمار مورد بررسی وی ۶۰ ساله بود و پولیبی در رحم داشت. این پولیب بعداً با استفاده از روش کوتریزاسیون مداوا گردید. با اینحال، بعقیده بعضی از متخصصین بهتر است انجام اولین مورد عملی هیستروسکوپی را به پزشک آلمانی Bozzini^۲ نسبت دهیم که دستگاهی برای مشاهده داخل رحم ساخته بود، و برای انجام عمل از انعکاس نور شمع در آینه استفاده میکرد.

کوششهای بیشمار بعدی برای بهبود تکنیک هیستروسکوپی موفقیت آمیز نبود. از طرفی، علاقه مجدد به عمل هیستروسکوپی در بسیاری از محققین در شروع نیمه قرن اخیر برانگیخته شد. Rubin^۳ در سال ۱۹۲۵، از گاز CO₂ برای باز کردن حفره رحم استفاده کرد، ولی در این کار موفقیت چندانی نداشت. Norment^۴ نیز چندین مدل هیستروسکوپ راتهیبه و طراحی نمود و به معرفی استفاده پزشکان قرارداد. یکی از این هیستروسکوپها در انتها دارای بالون پلاستیکی بود که قابلیت اتساع داشت. در سال ۱۹۶۲، Silander^۵ نوع تغییر یافته هیستروسکوپ

بحالت اولیه باشد .

موارد ممنوعیت کاربرد هیستروسکوپی عبارتند از :

- ۱- حاملگی (مشکوک و یا ثابت شده) .
- ۲- عفونت رحم و ضامم آن (چه بصورت سابق و چه بصورت حاضر) .
- ۳- خونریزی های شدید رحمی .
- عوارض عمل هیستروسکوپی را : ۱- عفونت ۲- خونریزی ۳- سوراخ شدن رحم ذکر کرده اند^{۱۰} .

بیماران مورد مطالعه و روش کار

(MATERIAIS AND METHODS)

از تاریخ فروردین ۱۳۶۴ تا اردیبهشت ماه ۱۳۶۷ بمدت ۳۷ ماه دو دوره را در انجام عمل هیستروسکوپی طی نمودیم . در دوره اول راه اندازی دستگاه و رفع اشکالات آن در حین عمل ، مد نظر بود . در این دوره قسمت اعظم هیستروسکوپی ها با استفاده از گاز CO₂ بعنوان وسیله ای برای بازکردن حفره رحم و مشاهده داخل آن صورت گرفت . بتدریج در این دوره متوجه دو اشکال عمده در کار با هیستروسکوپ شدیم :

۱- اهمیت اتساع کافی حفره رحم (Distension) را دریافتیم و اشکالاتی را که منجر به خروج گاز و پائین افتادن فشار داخل رحم میشود مشخص ساختیم . بطور کلی نتیجه گرفتیم که در صورت باز نشدن کافی رحم امکان عمل هیستروسکوپی دقیق وجود نخواهد داشت .

۲- به اهمیت خونریزی رحمی در حین عمل هیستروسکوپی پی بردیم و اینکه چه اقداماتی بعمل آوریم تا هرچه بیشتر از خونریزی در حین عمل جلوگیری شود . با پیدایش خونریزی ، گاز CO₂ با فشار زیاد در آن مخلوط شده و حباب میسازد و دید داخل رحم را بکلی مختل مینماید .

نکته مهم آنکه برخلاف عقیده بعضی از محققین که بنظر آنها بهتر است با دیدن نماهای طبیعی کار تجربه در هیستروسکوپی آغاز گردد ، باید اقرار کنیم که دیدن نماهای غیر طبیعی ، مخصوصاً " IUD های جابجا شده در رحم ، کمک زیادی به ما در شناخت فضای داخل رحم نموده است . راه اندازی دستگاه الکترونیکی تنظیم جریان

۵% در هیستروسکوپی ابداع نمود ، و با استفاده از این طریق توانست رحم ا باز و داخل آنرا مشاهده نماید . گاز CO₂ و محلول قندی ۵% دارای این مزیت میباشد که بفرآوانی در دسترس بوده و ارزان قیمت اند . استفاده از هیستروسکوپ های با افطار بزرگتر و یا کانال های اضافی برای عبور وسایسل جراحی ، همچنین ، تکامل عدسی های بکار رفته در دستگاه ، و تسهیلاتی در نحوه انتقال نور بداخل رحم سبب شده تا امکان مشاهده داخل رحمی بطریقی سهل و ساده فراهم گردد و انجام بعضی از اعمال جراحی امکان پذیر شود .

موارد استعمال و عدم استعمال هیستروسکوپی

همچنانکه متخصصین زنان با عمل هیستروسکوپی بیشتر آشنا میشوند موارد استفاده از آن نیز افزایش می یابد . شایع ترین موارد استفاده از عمل هیستروسکوپی بشرح زیر است :

- ۱- تشخیص ضایعات و بیماریهای داخل رحمی .
- ۲- بیوپسی از ضایعات مشکوک داخل رحم با مشاهده مستقیم از طریق هیستروسکوپ .
- ۳- بررسی ، ارزیابی ، تعیین محل و تخمین وسعت ضایعات دهانه رحم و جسم رحم .
- ۴- بازکردن چسبندگیهای داخل رحمی با مشاهده مستقیم .
- ۵- خارج کردن IUD های جابجا شده در رحم .
- ۶- بستن لوله های رحم از راه هیستروسکوپ .

موارد نادرتر استعمال عمل هیستروسکوپی عبارتند از :

- ۱- وارد کردن کاتتر مخصوص از راه سوراخ استیوم (ostium) در لوله رحم بمنظور بررسی ناحیه پروکسیمال آن قبل از اعمال جراحی ترمیمی بر روی لوله .
- ۲- برداشتن دیواره اضافه رحم از راه مهبل (septate uterus) .
- ۳- تعیین میزان پیشرفت و طبقه بندی (staging) سرطان های اندومتر^۹ .

اقداماتی که امید میرود در آینده بتوان برای آنها از عمل هیستروسکوپی استفاده کرد بشرح زیرند :

- ۱- بررسی و مطالعه فیزیولوژی لوله و پیدا کردن طریقه های برای جلوگیری از حاملگی که بسادگی قابل برگشت

و فشار گاز در داخل رحم، ابتدا برای ما مشکل بود ولی بتدریج طرز کار کردن با آنرا یاد گرفتیم و در هر حال سعی نمودیم مطابق توصیه های انجام شده سرعت جریان گاز (flow) را در حد کمتر از ۷۰ ml/min (بین ۷۰-۶۰) نگهداری نموده و فشار داخل رحم را بر روی ۷۰ mm Hg قرار دهیم و بهیچ وجه از حداکثر ۱۰۰ mm Hg تجاوز ننمائیم.

موضوع مهم آنکه معمولا "توصیه می شود که برای شروع عمل هیستروسکوپی باید هیستروسکوپ از سوراخ خارجی دهانه رحم به آهستگی، در حالیکه رحم در حال باز شدن است، به جلو برده شود و در هر حال مسیر کانال سرویکال کاملا "در دید باشد و با دقت کافی از آن مسیر عبور نمائیم. ما متوجه شده ایم که استفاده از کاپ دهانه رحم (cup) برای جلوگیری از خروج گاز CO₂ انجام مانور فوق را مشکل و تقریبا "امکان ناپذیر میسازد (شکل ۱). این امر سبب میشود تا در موارد استفاده از گاز با کاپ، عبور هیستروسکوپ بداخل رحم بصورت کورکورانه انجام گیرد که این موضوع میتواند موجب صدمه به نسوج کانال سرویکال و اندومتر گردد و خونریزی از آنها را موجب شود. از طرفی اگر لازم باشد هیستروسکوپ را خارج و فی المثل قسمت عدسی جلوی آنرا پاک نمائیم، با وجود کاپ اینکار مشکل است و هر بار باید کاپ را باز و مجددا "به دستگاه مکش (suction) متصل کنیم که این عمل قاعدتا "اقدامی وقت گیر است. البته باید یادآوری نمائیم که بدون کاپ نیز میتوان هیستروسکوپی با گاز CO₂ انجام داد ولی این طریق بیشتر در موارد مشاهده ساده و آهسته در شرایطی که دیلاتاسیون دهانه رحم بیش از قطر هیستروسکوپ نباشد امکان پذیر است. در مواردی که کارهای جراحی با هیستروسکوپ پیش بینی میشود، بعلت عبور پنس های جراحی از راه مخصوص عبور آنها بداخل رحم، میزان اتلاف گاز CO₂ افزایش یافته و در این حال کاربرد کاپ الزامی میگردد. در اواخر این دوره توانستیم مواردی از چسبندگیهای داخل رحمی را با استفاده از روش CO₂ هیستروسکوپی باز کرده و چند مورد IUD جابجا شده را از رحم خارج نمائیم. بتدریج متوجه شدیم در صورت خونریزی در داخل رحم، با استفاده از کاتتر نازکی میتوان داخل رحم را شستشو داد (شکل ۲) و کیفیت دید را بهبود بخشید. در این حال مایع از راه کاتتر وارد رحم شده و از

یکی دیگر از کانالهای هیستروسکوپ خارج میشود. اینکار را تا شفاف شدن مایع خروجی ادامه میدهیم. در این دوره تجربی، انجام مکرر عمل هیستروسکوپی با گاز CO₂ با رعایت شرایط ذکر شده هیچگونه مشکل و عارضه ای بوجود نیاورد. بتدریج بسمت استفاده از مایع برای باز کردن حفره رحم متغییل شدیم. مایع مورد استفاده محلول قندی ۵٪ بود. با استفاده از این مایع نیز مجددا "همان دو اشکال با گاز CO₂ را مشاهده نمودیم: ۱- چه کنیم که رحم خوب باز شود تا مشاهده داخل آن امکان پذیر گردد ۲- چه کنیم که خونریزی رحمی پیش نیاید؟ برای پاسخ سوال اول ابتدا بطریقه افزایش ارتفاع شیشه سرم حاوی محلول قندی ۵٪ متوسل شدیم. بدین ترتیب که شیشه سرم قندی را در سطحی بالاتر از بیمار قرار داده و سپس مایع را باز میکردیم و دیدن داخل رحم می پرداختیم. با وجودیکه در مقالات دیگر اشاره شده که اگر شیشه سرم یک متر بالاتر از سطح بدن بیمار بر روی تخت عمل قرار گیرد، برای دیدن حفره داخل رحم کافی است، ما با افزایش ارتفاع به ۲ و حتی ۳ متر نیز نتیجه مطلوبی از نظر مشاهده داخل رحم نگرفتیم. بدینجهت، به روش استفاده از بازو بند فشار خون پرداختیم. در این طریق از کیسه های پلاستیکی حاوی محلول قندی ۵٪ استفاده میکردیم تا امکان افزایش فشار با استفاده از بازو بند لاستیکی بهتر فراهم گردد. پس از بستن بازو بند فشار خون بدور کیسه پلاستیکی حاوی محلول قندی ۵٪ فشار را تا ۱۲۰ mm Hg بالا برده و سپس به مشاهده داخل رحم می پرداختیم. در این حال متوجه شدیم که دید داخل رحم بهبود یافته و بسیار بهتر از زمانی است که شیشه سرم را در ارتفاع بالاتر از بیمار قرار میدادیم. در ضمن کار متوجه شدیم که اصرار بعضی از محققین در این مورد که نباید فشار داخل بازو بند از ۱۴۰-۱۲۰ میلیمتر جیوه تجاوز نماید بی مورد است و ما در بعضی موارد حتی مجبور شده ایم برای ایجاد شفافیت داخل رحم فشار را تا ۲۰۰ mm Hg نیز بالا ببریم و تاکنون نیز با هیچگونه مشکلی برخورد نکرده ایم. دلائی که عمل اخیر را منطقی میسازد آنست که: ۱- فشار داخل بازو بند باید متناسب با قطر داخلی دهانه رحم باشد (در مواردی که دهانه رحم تنگ تر است فشار کمتری لازم است) ۲- بتدریج که مایع داخل کیسه سرم کاهش می یابد مرتبا "باید فشار را بالاتر ببریم تا فشار داخل رحم ثابت بماند و

مشکل میگردد.

محققین اروپائی و امریکائی کاربرد محلول نمکی نرمال (normal saline) را برای هیستروسکوپی توصیه نمیکنند. زیرا این محلول براحتی با خون مخلوط میگردد. از طرفی، در تحقیقات یک گروه ژاپنی، از این محلول برای بازکردن حفره داخلی رحم استفاده شده است. در مواردی، ما نیز از محلول نمکی نرمال استفاده کرده ایم. بطور کلی مزیتی بین محلول قندی ۵٪ و نمک نرمال نیافته ایم. هردو این محلول ها تا وقتی خونریزی داخل رحمی ایجاد نشود، ترکیبات خوبی هستند، ولی وقتی خونریزی بوجود آید، با خون مخلوط شده و دید داخل رحمی دیگر مناسب برای انجام عمل نخواهد بود.

برای هیستروسکوپی با محلول قندی ۵٪ و سرم نمکی نرمال روش دیگری نیز پیشنهاد شده است. بدین ترتیب که با استفاده از پمپ مخصوص، هوا را در بالای شیشه حاوی محلولهای فوق جای داده و فشار بر مایع را از بالا افزایش میدهند تا در نتیجه فشار داخل رحم افزایش یابد. پمپ وارد کننده هوا در بالای شیشه حاوی سرم، فشار داخل رحم را ثابت نگاه میدارد. خطر این کار مخلوط شدن هوا با مایع و امکان ورود آن به عروق رحمی و آمبولی گازی است. ما تاکنون این روش را عمل نکرده ایم و تصور میکنیم طریقه استفاده از بازبند فشارخون بخوبی نظر ما راتاً مینماید و احتیاجی به کاربرد پمپ فوق نمیشد.

پس از طی این مرحله مقدماتی و تجربی (مرحله اول) وارد مرحله اصلی مطالعه (مرحله دوم) شدیم. در طی مرحله دوم، ۷۵ مورد هیستروسکوپی انجام دادیم که در طی آن دید داخل رحمی خوبی داشتیم و ما در این مقاله تنها به گزارش بیماران اخیر می پردازیم.

در ۵۲ بیمار از بیهوشی عمومی، در ۲۲ نفر از بیحسی پاراسرویکال و در یک نفر از پتیدین و والیوم از راه تزریق عضلانی استفاده کردیم. کاربرد بیشتر روش بیهوشی عمومی در مطالعه ما به سه جهت بوده است:

- ۱- کمی تجربه و لزوم آرام بودن بیمار در هنگام جراحی، تا در ضمن هیستروسکوپی مشکلی پیش نیاید.
- ۲- انجام اعمال جراحی از راه هیستروسکوپ در تعدادی از بیماران.
- ۳- تعداد زیاد بیمارانی که لاپاروسکوپی

بدین جهت نمیتوان در حد ۱۲۰ میلیتر جیوه باقی بماند ۳- احتمال تفاوت تونسیته عضلات رحم در افراد مختلف نیز فرضیه قابل طرحی است.

در مورد این مشکل که چه کنیم تا خونریزی رحمی پیش نیاید نیز به حقیقتی پی بردیم که در اغلب مقالات بدان اشاره شده است که محلول قندی ۵٪ از این اشکال برخوردار است که براحتی با خون مخلوط شده و دید داخل رحمی را بکلی از رویت میاندازد. توصیه ما در این حال آنست که هرچه ممکن است در طول عمل جراحی از انجام اقداماتی که سبب صدمه به نسوج رحمی شود خودداری نمائیم. ملایمت و خودداری از وارد آوردن صدمه (trauma) به نسوج رحمی شرط مهم در انجام تمام موارد هیستروسکوپی است. موضوعی که در این قسمت مخصوصاً باید مورد توجه قرار گیرد عبور هیستروسکوپ از مسیر اشتباهی بداخل رحم است. گاهی، وقتی دقت کافی در عبور هیستروسکوپ بداخل رحم بکار نرود، نوک هیستروسکوپ بزیبر مخاط اندومتر فرو میرود. در این حال وقتی فشار مایع را با باز کردن محلول هیستروسکوپی بالا میبریم یک حفره کوچک کاذب بوجود میآید. این حفره کوچک کاذب سپس بجای حفره داخل رحم تصور شده و دستکاری بیش از حد معمول در آن ممکن است موجب صدمه رحمی، افزایش خونریزی و ندرتا "سوراخ شدن رحم گردد. با این مشکل ما بدفعات مواجه شده ایم و راه حل آنرا عبور هیستروسکوپ با مشاهده مستقیم و بطور دقیق بداخل رحم میدانیم. نباید هیستروسکوپ را مثل بوزی وارد رحم کرد، بلکه باید آنرا در دهانه خارجی رحم قرار داد و سپس نور هیستروسکوپ را روشن و فشار مایع را بالا برد و در حال نگاه کردن از قسمت چشمی، دستگاه را در مسیر صحیح وارد رحم نمود. برای پیدا کردن کانال سرویکال در این حال گاهی لازم است هیستروسکوپ را حول محور خود بچرخانیم. اشکال عمده فرو رفتن نوک هیستروسکوپ به زیر مخاط اندومتر آنست که خونریزی بوجود آمده و دید داخل رحمی را مختل میسازد. از طرفی، در اغلب مقالات توصیه شده که هیستروسکوپی در فاز پرولیفراتیو انجام شود تا خونریزی کمتری بوجود آید. بعقیده ما رعایت نکته اخیر نیز از خونریزی رحمی به میزان زیاد میکاهد و اجرای آنرا به پزشکان توصیه مینمائیم. بهر حال، باید اقرار کنیم که اگر خونریزی رحمی بوجود آید هیستروسکوپی با محلول قندی ۵٪ بسیار

سبب چسبیدن وسایل هیستروسکوپی میشود و در نهایت در انجام عمل آنها اشکالاتی بوجود میآورد. توصیه میشود پس از هیستروسکوپی با محلول دکستران وسایل اندوسکوپی با آب گرم شستشو داده شود تا از چسبیدن آنها جلوگیری شود. تجربه بهمانشان داده است که با وجود استفاده از آب جوش با زهم امکان چسبیدن وسایل وجود دارد و در نهایت این امر اشکال عمده‌ای از نظر استفاده از این محلول محسوب میگردد^{***}. ماتاکنون به موردی از شوک آنافیلاکسی در بیماران خود برخورد نکرده‌ایم، بطور کلی، کاربرد دکستران را در موارد عمل جراحی با هیستروسکوپ (بلاز کردن چسبندگیهای داخل رحمی، باز کردن سپتوم، برداشتن میوم سوب موز) توصیه مینمایم، زیرا دید داخل رحمی بسیار شفاف‌تری ایجاد میکند.

در ۴ مورد از هیستروسکوپ ولف (Wolf) ^{****}

۷ میلیمتری و در بقیه موارد از هیستروسکوپ Storz ^{****}

(۷ میلیمتری) استفاده نمودیم (شکل ۱). وسایل جراحی

بکار رفته در هیستروسکوپی، قیچی کوچک، پنس بیوپسی

ظریف از نوع قابل انعطاف (flexible) بوده‌اند.

متداانجام هیستروسکوپی بوسیله Neuwirth ^{۱۲}

شرح داده شده است. بطور خلاصه، اگر مثلاً "از هیستروسکوپ

۵ میلیمتری استفاده میکنیم، در ابتدا دهانه رحم را تا

شماره ۵ یا بویژی هگار دیلاتاسیون داده و سپس هیستروسکوپ

را در حالیکه به نور سرد متصل است و فشار مایع در حد بالا

قرار دارد، از سوراخ خارجی دهانه رحم عبور داده و وارد

حفره رحم میکنیم. اگر دهانه رحم بیشتر از قطر هیستروسکوپ

با بویژی باز شود، رحم بخوبی متسع نمیشود، زیرا مایع از

کنار هیستروسکوپ به خارج میریزد. دید هیستروسکوپ

معمولاً "دید طرفی است (side view) و بدینجهت،

کافی است در داخل رحم تنها هیستروسکوپ را در حول

محور خود بچرخانیم تا دیواره قدامی، خلفی و کناره‌های

هیستروسکوپی شدند (شایع‌ترین علت هیستروسکوپی در بیماران این مطالعه نازائی بوده است). برای ایجاد بیحسی پاراسرویکال از محلول گزیلوکائین ۱٪ بدون آدرنالین و تزریق آن در ساعت ۵ و ۷ دهانه رحم بمیزان ۶ سانتیمتر مکعب در هر طرف استفاده کردیم و اغلب همراه با آن یک آمپول پتیدین (۵۰ میلی‌گرم) و والیوم (۱۰ میلی‌گرم) از راه تزریق عضلانی بکار بردیم. در موارد بیحسی پاراسرویکال از متخصص بیهوشی کمک نگرفتیم و مشکلی نیز پیش نیامد.

در ۴۴ بیمار از محلول قندی ۵٪، در ۱۲ بیمار از

گاز CO₂، در ۴ نفر از محلول دکستران، و در یک نفر از

محلول نمکی نرمال و در ۱۴ بیمار از چند ترکیب بازکننده

رحم برای انجام هیستروسکوپی استفاده نمودیم. در ۱۴ بیمار

که از چند ترکیب برای انجام هیستروسکوپی بهره گرفتیم،

بدین ترتیب بود که فی‌المثل با محلول قندی ۵٪ شروع

میکردیم و سپس بعلت عدم دید کافی از دکستران و یا از گاز

استفاده مینمودیم. در گزارشات گذشته توضیح روشنی

در مورد کاربرد چند ترکیب بازکننده رحم در ضمن انجام

یک هیستروسکوپی وجود ندارد ولی ما با کاربرد: ۱- محلول

قندی ۵٪ و سپس دکستران ۲- گاز CO₂ و سپس دکستران

۳- محلول نمکی نرمال و سپس دکستران مشکلی در انجام کار

نداشته‌ایم و عارضه‌ای برای بیماران بوجود نیامده است.

دکستران (Dextran) ۳۲٪ (Hyskon) *،

یک محلول با وزن ملکولی بالا (۷۰ هزار)، ضریب انکسار

(Refractory index) و ویسکوزیته زیاد

(225 centipoise at 37° C) است که برای

اتساع رحم بکار میرود. این ترکیب از این مزیت برخوردار

است که بسادگی با خون مخلوط نمیرود و دید بسیار عالی

در داخل رحم را فراهم میسازد. اشکال عمده محلول دکستران

در سه چیز است: ۱- گران قیمت است ۲- در موارد نادر

موجب شوک آنافیلاکسی میشود^{۱۱} ۳- بسیار چسبناک بوده و

* (Hyskon, pharmacia, piscataway, NJ)

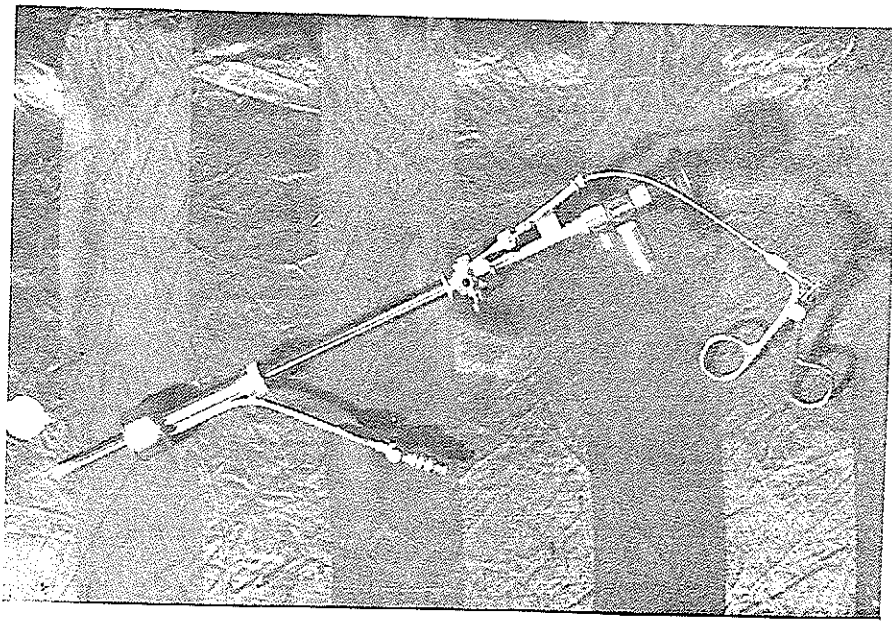
** اخیراً متوجه شده‌ایم که شستشو با آب گرم کافی نیست و بهتر است وسایل فلزی هیستروسکوپی را پس از استفاده از محلول دکستران بمدت نیم ساعت بجوشانیم.

Richard Wolf GmbH (West Germany) *Carl Storz Company (West Germany)


عمل میکنند که فاصله انتهای کانال ورود مایع و خروج آن در دو محل بوده و از یکدیگر فاصله داشته باشند. اگر سوراخ ورود و خروج مایع بهم نزدیک باشد مایع بخوبی بجریان نیافتاده و در نتیجه تنها در فضای کوچکی گردش میکند و اثر چندانی بر شفافیت داخل رحم نمیگذارد. دستگاه ما از نوع اخیر است و منفذ ورود و خروج مایع در آن نزدیک بهم میباشد. در بعضی از رزکتوسکوپهای (resectoscope) که در اورولوژی استفاده میشود، منفذ ورود و خروج مایع دور از هم قرار گرفته و برای انجام اندوسکوپی با روش شستشوی مداوم کاربرد بهتری دارد.

رحم بخوبی در معرض نگاه قرار گیرند. در این حال نباید هیستروسکوپ را به چپ و راست حرکت داد، زیرا گاهی این عمل موجب سوراخ شدن رحم میشود. توصیه میکنیم هرگاه دید داخل رحمی شفاف نیست از حرکت هیستروسکوپ بسمت داخل خود داری گردد.

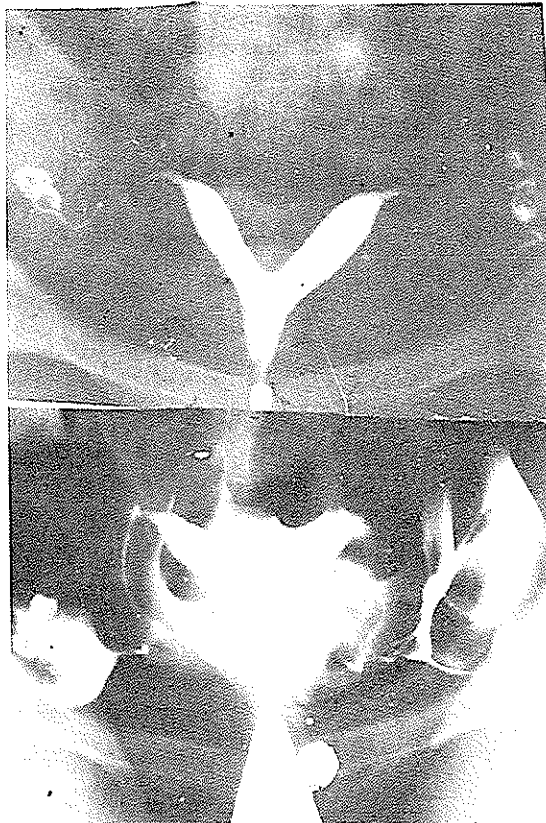
برای دید بهتر در ضمن هیستروسکوپی بعضی موضوع شستشوی مداوم (continuous irrigation) را در حین عمل توصیه کرده‌اند. منظور آنست که مایع از یکی از کانال های هیستروسکوپ وارد و بعینان کمتر از کانال دیگر خارج گردد تا دید دائما "شفاف باقی بماند". ما این روش را در چندین بیمار بکار بسته‌ایم، در حالیکه بهبود جزئی مشاهده نموده ایم ولی این تا، شیر برجستگی خاصی نداشته است. تصور میکنیم علت این امر ناشی از این حقیقت باشد که معمولا "در شستشوی مداوم، هیستروسکوپهای بخوبی



شکل ۱- هیستروسکوپ storz با قیچی ظریف ناشوی آنرا نشان میدهد.



شکل ۲- هیستروسکوپ storz و کاتتر مخصوص آنرا نشان میدهد .



شکل ۳- نتیجه برداشتن سیتوم رحم از طریق هیستروسکوپی را نشان میدهد .

نتایج (RESULTS)

علل هیستروسکوپی و نتیجه نهایی در جدول ۱ مشاهده میگردد. سن بیماران مورد مطالعه بین ۱۷ تا ۵۲ سال با متوسط (mean age ۲۹/۳) میباشد. شایعترین دلیل هیستروسکوپی در بیماران، نازایی و پس از آن چسبندگی داخل رحمی و سقط عادت‌ی بوده است. بطور کلی تمام بیماران عمل را بخوبی تحمل کردند و هیچگونه مشکلی نداشتند. حتی یک مورد عفونت داخل لگنی پس از عمل نداشته‌ایم. تنها عارضه مهم عمل ۳ مورد سوراخ شدن رحم با قیچی کوچک هیستروسکوپی بوده است (Mini seissors) که ۲ مورد در هنگام باز کردن چسبندگی داخل رحمی شدید و یک مورد در هنگام باز کردن سیتوم ایجاد گردید. مجموعاً در ۵۳٪ بیماران مورد مطالعه پاتولژی‌هایی یافت شده و در ۴۷٪ بیماران داخل حفره رحم طبیعی بوده است. شایع‌ترین یافته در هیستروسکوپی بیماران مورد مطالعه، رحم طبیعی میباشد. در بیمارانی که به جهت نازایی مراجعه کردند، شایع‌ترین یافته رحم طبیعی است.

در سه بیمار که رحم آنها سوراخ شد، یک بیمار لاپاروتومی گردید و ۲ بیمار با لاپاروسکوپی مورد بررسی قرار گرفتند. بطور کلی نقطه سوراخ شده بر روی رحم بسیار کوچک بود و احتیاج به مرمت نداشت. آنها که با لاپاروسکوپ بررسی شدند، بعداً "هیچگونه ناراحتی نداشته و احتیاج به لاپاروتومی پیدا نکردند. هیستروسالپینگوگرافی این بیماران، ۶ هفته پس از درمان، علامتی از فیستول (محل سوراخ روی رحم) جدار رحم را نشان نداد.

اظهار نظر (COMMENT)

با مشاهده داخل رحم دنیای جدیدی بر روی متخصصین زنان باز میشود. در حال حاضر میتوان تمام سطوح داخل رحم و استیوم‌ها را بخوبی و با دقت، مورد مطالعه قرارداد و پاتولژی‌های کوچکی چون میوم زیر مخاطی، پولیپ اندومتر و غیره را با دقت تعیین نمود. در مطالعه حاضر در ۵۳٪ موارد هیستروسکوپی‌ها موفق به یافتن پاتولژی‌هایی در رحم شده‌ایم. لیکن، این رقم در مقاله

Lindemann و Valle^۱ حدود ۷۰٪ بوده است. شاید علت کمتر بودن رقم فوق در مطالعه حاضر آنست که شایعترین علت هیستروسکوپی در این بیماران نازایی بوده است (و شایعترین یافته در نازایی رحم طبیعی میباشد). بطور کلی تا حدی بیماران ما جنبه انتخابی داشته‌اند. همکاران پزشکی هنوز بخوبی از موارد استعمال هیستروسکوپی اطلاع کافی ندارند و در نتیجه بیماران را معرفی نموده و از تنوع طبیعی آنها می‌گهند.

مزیت هیستروسکوپی نسبت به روش معمولی EXC آنست که میتوان بوسیله آن محل دقیق ضایعه را تعیین نمود. از طرفی، کارهای کوچک جراحی نیز (مثلاً "برداشتن پولیپ) تحت هدایت و دید مستقیم هیستروسکوپ امکان پذیر است. استفاده از میکروهیستروسکوپ انجام سلول شناسی داخل رحم را در موجود زنده امکان پذیر ساخته است^{۱۳}.

در حال حاضر براحتمی میتوان IUD های جایجا شده را بوسیله هیستروسکوپ خارج کرد^{۱۴}. در واقع موردی از IUD جایجا شده در رحم نبوده است که از طریق هیستروسکوپ موفق به خارج کردن آن نشویم.

باز کردن چسبندگی‌های داخل رحمی تحت هدایت هیستروسکوپ کار جراحی دیگری این دستگاه است^{۱۵-۱۶}. تاکنون در ۱۳ بیمار چسبندگی‌های داخل رحمی را با این وسیله باز کرده‌ایم. نتایج این بررسی در مقاله دیگری گزارش خواهد شد. بطور کلی، میتوانیم بگوئیم که این روش در باز کردن چسبندگی‌های داخل رحمی بسیار صحیح تر از طریقه چشم بسته وارد کردن کورت است. در این حال تنها نقاط چسبندگی باز میشود و از صدمه به سایر قسمت‌های اندومتر جلوگیری میگردد.

بریدن سیتوم رحم با هیستروسکوپ روش جدیدی در اعمال جراحی است^{۱۷-۱۸} که بتدریج جای متدهائی چون Jonse^{۱۹} و Tompkins^{۲۰} را میگیرد. ما از این طریق در ۵ بیمار استفاده کرده‌ایم و نتیجه آنرا در هیستروسالپینگوگرافی پس از عمل جالب یافته‌ایم (شکل ۳). این روش بیماران را از لاپاروتومی و بعداً "در صورت باروری از عمل سزارین معاف میسازد.

جدول ۱- علت مراجعه و تشخیص نهائی ۷۵ بیمار که با هیستروسکوپ بررسی گردیدند

کل	تشخیص نهائی				طبیعی	میرم زبیر مخاطبی IUD	میرم زبیر مخاطبی IUD	چسبندگی داخل رحمی	رحم دیواره دار	اندومتر پولیپ	آندومتریوز	علت مراجعه
	اندومتر	آندومتریوز	چسبندگی داخل رحمی	رحم دیواره دار								
۷					۵	۲						خونریزی غیر طبیعی
۳					۳							میرم رحم
۷			۷									جسم خارجی
۱۹	۱	۱	۲	۲	۱۳							نازائی اولیه
۹			۲	۲	۷							نازائی ثانویه
۱۰			۲	۲	۳							سقط عاداتی
۱												مشکوک به پرفوراسیون
۱۶			۱۳	۱	۲	۱						چسبندگی داخل رحمی
۱					۱							آمنوره اولیه
۱					۱							سابقه زایمان زودرس
۱				۱								حاملگی همراه با IUD
۷۵	۱	۱	۱۹	۸	۳۵	۳	۸	۱۹	۸	۱		جمع
%۱۰۰	%۱/۳	%۱/۳	%۲۵/۳	%۱۰/۶	%۴۶/۶	%۴	%۱۰/۶	%۲۵/۳	%۱۰/۶	%۱/۳		

مواردی از خونریزی های غیر طبیعی رحمی را که بعلاصت بیماریهای بدخیم نیستند با برداشتن مخاط اندومتر و ایجاد حالتی شبیه به سندروم آشرمن^{۲۶} درمان نمود. بدین ترتیب بیمار از رحم برداری نجات می یابد.

هیستروسکوپی جایگزینی برای روشهای تشخیصی دیگر نیست (مثلا " جایگزین هیستروسالپنگوگرافی)، بلکه یک روش مکمل آنها محسوب میشود. انواع مختلفی از هیستروسکوپ امروزه موجود است و تکنیک انجام این عمل بصورت یک روش بی خطر و مؤثر درآمده است. از طرفی، باید محتاط بود، انتخاب بیماران، نوع بیهوشی، و انتخاب نوع مایع بازکننده رحم از اهمیت خاصی برخوردار است. آشنائی با وسائل هیستروسکوپی شرط ضروری است. نباید بعنوان اولین قدم در هیستروسکوپی به کارهای جراحی پرداخت. از طرفی، بی خطر بودن عمل هیستروسکوپی و امکان انجام آن در بیماران بصورت سرپائی (out patient)، این وسیله را به یک طریقه مفید برای متخصصین زنان بدل ساخته است تا آنرا در تشخیص و درمان بیماران بکار گیرند. هزینه کم، سادگی روش و پذیرش آن بوسیله بیماران، عمل هیستروسکوپی را به امیدی برای پیشرفت های پزشکی آینده بدل ساخته است.

استفاده از هیستروسکوپی در بیماران نازایی که تخمک گذاری میکنند توصیه شده است^{۲۱}. از آنجا که هیستروسکوپی با محلول قندی ۵% در حال حاضر برای ما تنها ۵ دقیقه وقت میگیرد، ما تمام بیماران نازارا که لاپاروسکوپی میگردند، هیستروسکوپی نیز مینمائیم. از طرفی، میتوان از راه هیستروسکوپ کانتتری را وارد استیوم ها نمود و باز بودن آنها را مورد بررسی قرار داد (شکل ۲). اخیرا "از راه هیستروسکوپ وسیله مشاهده ناشوی (flexible) بسیار باریکی را وارد لوله ها نموده و به بررسی مخاط داخل لوله می پردازند^{۲۲} (tuboscopy). تخلیح نطفه شسته شده (washed sperm) بداخل لوله و همچنین انجام CIFT (Gamete Intra fallopian Transfer)^{۲۳} از راه هیستروسکوپ کاربردهای جدید دیگر این وسیله میباشد.

روش بستن لوله های رحم از طریق هیستروسکوپ با کوتریزاسیون و یا گذاشتن اجسام مخصوص در دهانه استیوم، که روشی قابل برگشت است، شرح داده شده است. اگرچه، روش کوتریزاسیون استیوم ها با هیستروسکوپ شهرت مشابه با لاپاروسکوپ را نیافته است^{۲۴}.

گزارشاتی از برداشتن میوم زیرمخاطی با استفاده از رزکتوسکوپ در داخل رحم وجود دارد^{۲۵}. حتی میتوان

REFERENCES :

- 1- Pantaleoni, DC.: On endoscopic examination of the cavity of the womb. Med. press Circular, pp. 26-27, 1869.
- 2- BOZZINI, P.: Der lichtleiter, weimar. V1807 pearlman, s.J., and Mardock, L.B., Translators, Q.Bull. North West. Univ. Med. School 23:332, 1949.
- 3- Rubin, JC.; Uterine endoscopy, endometrosopy with the aid of uterine insuflation. Am.J.Obstet. Gynecol. 10: 313, 1925.
- 4- Noment WB.; The hysteroscope. Am. J.Obstet. Gynecol. 71: 426, 1956.
- 5- Silander, T.; Hysteroscopy through a transparent rubber ballon. Surg. Gynecol Obstet. 114 : 125, 1962.
- 6- Edstrom, K. and Fernstrom, I.; The diagnostic possibilities of a modified hysteroscopic technique. Acta Obstet. Gynecol. Scand. 49:327, 1970.

- 7- Lindemann, HJ, Mohr J, Galliant A, et al.; Der einfluss von Co2 gas wahrend der hysteroskopie. Geburtsh. Frauenheilk. 36:153, 1976.
- 8- Quinones Guerrero, R. Alvarado Duran, A. and Aznar Ramos, R.; Tubal catheterization; application of a new technique. Am. J. Obstet. Gynecol. 114:674, 1972.
- 9- Joelsson, I Levine RU, and Moberger G.; Hysteroscopy as an adjunct in detemining the extent of carcinoma of endometrium. Am. J. Obstet. Gynecol. 111:696, 1971.
- 10- Valle, RF. and Sciarra, JJ.; Hysteroscopy, In Davis, Gynecology and Obstetrics, Vol 3, chap. 19, Hagerstown Md, 1974, Harper & Row publishers Inc.
- 11- Joelsson I.; Personal communication, November, 1975.
- 12- Neuwirth, RS.; Hysteroscopy. Vol 8, in major problems in Obstetrics and Gynecology, Philadelphia, 1975, W.B. Saunders Company.
- 13- Hamou J.; Microhysteroscopy. Acta Endoscopica, 10: 415, 1980.
- 14- Valle R, Sciarra JJ, Freeman DW.; Hysteroscopic removal of intra-uterine devices with missing filaments, Obstet Gynecol. 49:55, 1977.
- 15- March CM, Israel R.; Gestational outcome following hysteroscopic lysis of adhesions. Fertility and Sterility, 36: 455, 1981.
- 16- Levine RU, Neuwirth RS.; Simultaneous laparoscopy and hysteroscopy for intrauterine adhesions, Obstet and Gynecol, 42: 441, 1973
- 17- Israel R, March CM.; Hysteroscopic incision of the septate uterus. Am. J. Obstet. Gynecol. 149: 66, 1984.
- 18- Daly DC, Walters CA, Soto-Albors CE, et al.; Hysteroscopic metroplasty: surgical technique and obstetric outcome. Fertility and Sterility. 39: 623, 1983.
- 19- Jones HW, Wheelless CR.; Salvage of the reproductive potential of women with anomalous development of the Mullerian ducts: 1868-1968-2068. Am. J. Obstet. Gynecol. 104: 348, 1969.
- 20- Tompkins P.; Comments on the bicornuate uterus and twinning, Surg Clin North Am. 42: 104, 1962.
- 21- Lees DH, Singer A.; A colour atlas of gynecological surgery, infertility surgery, Wolfe Medical Publications Ltd, Vol 5 Page 36, 1981.
- 22- Mohri T, Mohri C, Yamaderi F.; Tubal oscope: flexible glass fiber endoscope for intratubal observation. Endoscopy 2: 226, 1970.
- 23- Burke RK.; GIFT through the hysteroscope, News Scope, 7:7, 1988.

-
- 24-sciarra JJ.; Current research in male and female sterilization, In schima ME, and Libell I, editors: New advance in sterilization, the third international conference on voluntary sterilization Tunis, Tunisia, February 1-4 1976. New York, 1976, The association for voluntary sterilization·Inc., pp 189-203.
- 25)Neuwirth R.; A new technique for and additional experience with hysteroscopic resection of submucous fibroids, Am. J. Obstet. Gynecol, 131:91, 1978.
- 26)De cherney A, polan ML.; Hysteroscopic management of intrauterine lesions and intractable uterine bleeding, Obstet. Gynecol, 61:392, 1983.